

Aplicación del nuevo sistema de interpretación de frotis sanguíneo y citología digital para el seguimiento y el diagnóstico de una recidiva de un linfoma canino

Labrador hembra de 8 años, previamente diagnosticado de linfoma y tratado con quimioterapia con el protocolo CHOP (Wincónsin-Madison)¹, y en remisión completa hasta el 01/04/2022, llega a consulta en ese momento con esplenomegalia marcada. Se realizan diferentes pruebas, entre ellas, hemograma, bioquímica y un frotis sanguíneo con la nueva herramienta Vetscan Imagyst que permite una interpretación rápida por patólogos diplomados en remoto sin salir de la clínica.

vetscan IMAGYST

Isaac Salvador Rodríguez¹,
María Andradás Martín De Loeches¹
¹ ISVET

Figura 1. Imagen de frotis sanguíneo escaneada con Vetscan Imagyst

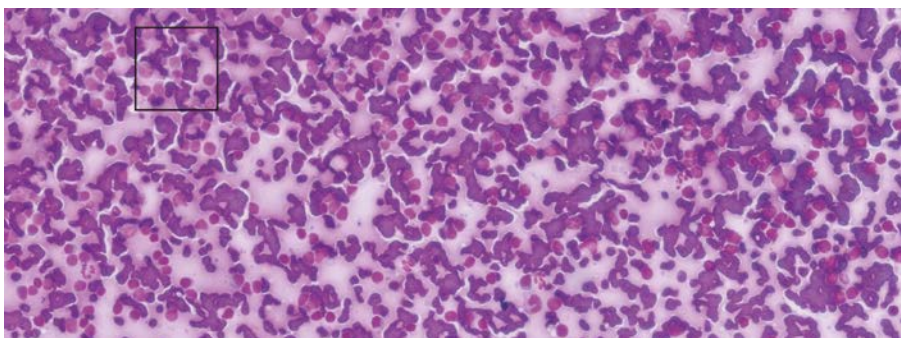
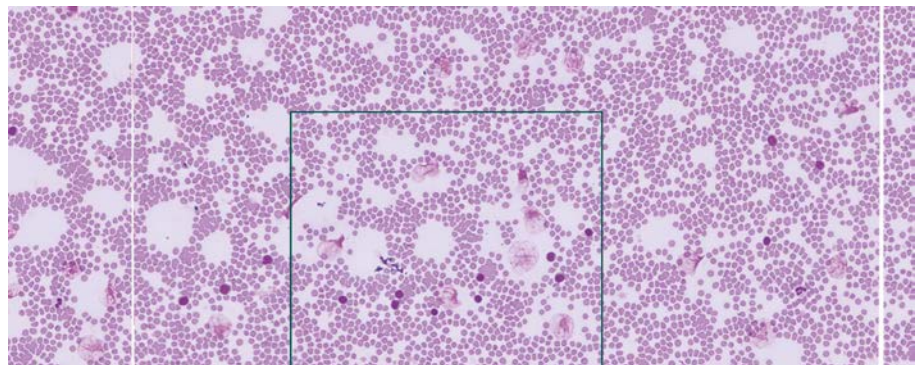


Figura 2. Citología de bazo escaneada con Vetscan Imagyst

El linfoma canino en estadio V se caracteriza por tener alteración en sangre periférica y, por tanto, en médula ósea y otros órganos¹. El diagnóstico citológico y el frotis sanguíneo son técnicas sencillas, disponibles para la mayoría de los veterinarios y en muchas ocasiones de gran ayuda diagnóstica para identificar la presencia de un tumor de este tipo².

Para una correcta clasificación, se recomienda complementar el diagnóstico con técnicas de citometría de flujo, biopsia, inmunohistoquímica y PCR.³

Descripción caso clínico

Acude a consulta un labrador hembra de 8 años, diagnosticado de linfoma en enero de 2021 y tras un tratamiento quimioterapéutico se mantuvo en remisión completa hasta la fecha, cuando se presenta en consulta por decaimiento, anorexia y abdomen aparentemente distendido.

Tras la exploración física general, se diferencia una marcada esplenomegalia con presencia de ganglios abdominales ligeramente inflamados y leve dolor a la palpación profunda.

Se decide realizar hemograma, bioquímica y, además, se realiza un frotis sanguíneo usando el nuevo dispositivo que lo realiza por inteligencia artificial, Vetscan Imagyst, junto con la opción de revisión por un patólogo diplomado en remoto. Encontramos leucocitosis con linfocitosis y un conteo inferior de plaquetas con aumento del volumen plaquetario medio. En el análisis bioquímico se ven ligeramente elevados el BUN (28mg/dl) y la creatinina (1,4 mg/dl).

Con el frotis sanguíneo, el patólogo verifica el aumento de linfocitos en sangre periférica y se observan policromasia y anisocitosis leves. Los glóbulos rojos nucleados son predominantemente metamielocitos; estas células muestran leves cambios nucleares displásicos. La mayoría de los linfocitos son de tamaño medio a grande, con núcleos ovalados, reniformes o excéntricos irregulares, de 1,25 a 2,25 veces el diámetro de un glóbulo rojo, con cromatina finamente punteada o groseramente punteada, nucleolos indistintos y escasa cantidad de citoplasma azul pálido. Se evidencia una posible anemia regenerativa leve, marcada linfocitosis, más consistente con el estadio hematogénico (estadio V) del linfoma previamente diagnosticado al paciente. Densidad plaquetaria de adecuada a ligeramente disminuida (figura 1).

Tras estos hallazgos, se realizan placas de abdomen y de tórax para identificar posibles lesiones en otras partes y se decide hacer un diagnóstico ecográfico para tomar muestra de las lesiones en el bazo.

Con la muestra tomada obtenida por punción ecoguiada, se realiza una citología usando el dispositivo Vetscan Imagyst de Zoetis. Para la correcta utilización se hizo una extensión en un portaobjetos y se tiñó con una tinción DIFFT-QUICK. Posteriormente se escaneó con el dispositivo en el mismo momento de la extracción. Este método usa una tecnología nueva que envía las imágenes de la citología completa a un patólogo diplomado de la red mundial de Zoetis para su interpretación sin necesidad de enviar la muestra física-

La rapidez de Vetscan Imagyst* (en este caso 1 hora) fue crítica para recibir los resultados del informe digital para instaurar de forma inmediata el tratamiento de rescate para este paciente

mente, ni de que se deteriore por el trayecto y/o tiempo. En este caso, en 1 hora se recibieron los resultados del examen citológico en un informe digital.

Los resultados de la citología indican un presunto trastorno linfoproliferativo compatible con linfoma (figura 2). Se concluye que el animal tiene una recidiva del linfoma y se sitúa en estadio V de la enfermedad, precediendo a seguir las guías de tratamiento para el linfoma en este estadio.

Discusión

En este caso, la nueva metodología de citología y frotis sanguíneo digital, que permite la interpretación por patólogos diplomados en remoto, ha resultado ser clave para el rápido y correcto diagnóstico. De esta manera se evita el deterioro en el transporte o pérdida de las muestras, mejorando la eficiencia a la hora de realizar citologías y frotis sanguíneos.

La rapidez de Vetscan Imagyst* (en este caso 1 hora) fue crítica para recibir los resultados del informe digital para instaurar de forma inmediata el tratamiento de rescate para este paciente.

Esta agilidad y su escaso coste económico permiten que este método diagnóstico pueda convertirse en el método de elección para hacer citologías y frotis sanguíneos.

El desarrollo de nuevas tecnologías para medicina veterinaria está empezando a ser una realidad y la propuesta de esta compañía por mejorar y cambiar la forma de hacer el diagnóstico citológico hacen que hoy por hoy la medicina veterinaria adquiera más importancia y más rigurosidad científica. 🐾

**Vetscan Imagyst se compromete a entregar los resultados en menos de 6 horas⁴*

Bibliografía

1. Couto, G. Moreno, N. (2013). Oncología canina y felina. Pp. 79-93. Editorial SERVET
2. Ignacio López Villalba, Ignacio Mesa Sánchez. Guía práctica de interpretación analítica y diagnóstico diferencial en pequeños animales. Hematología y bioquímica (2017)
3. Dobson, J. Duncan, B. Lascelles, X. (2014). Manual de oncología en pequeños animales. Tercera edición, pp.420. Ediciones S.
4. Información proporcionada por Zoetis.